Les atteintes rénales au cours de la sarcoïdose

S.BOUGHLALA, I.SAIDI, T.BOUATTAR, N.OUZEDDOUN, R.BAYAHIA, L.BENAMAR

Service de Néphrologie- Dialyse – Transplantation Rénale. CHU Ibn Sina. Université Med V. Rabat, Maroc.

Introduction

La sarcoïdose est une maladie systémique granulomateuse, d'étiologie inconnue.
L'atteinte rénale est rare et redoutable puisqu'elle peut évoluer vers une insuffisance rénale.
Le but de notre travail est de décrire le profil clinique, paraclinique, histologique et évolutif de l'atteinte rénale au cours de la sarcoïdose et d'identifier les facteurs de mauvais pronostic rénal.

Matériels et méthodes

Il s'agit d'une étude descriptive rétrospective sur une période de 13 ans.
Nous avons colligé les dossiers médicaux des patients qui présentaient une atteinte rénale avec une sarcoïdose connue ou diagnostiquée lors de la recherche étiologique.

Résultats

Nous avons inclus dans notre étude 17 patients présentant une atteinte rénale et une sarcoïdose.

L'âge moyen est de 47 ± 16.5 ans et le Sexe ratio H/F à 0,3.
L'atteinte rénale était révélatrice de la sarcoïdose dans 71% des cas.
L'insuffisance rénale était présente chez 82% des patients. La protéinurie est retrouvée dans 64% des cas avec une moyenne de 0.7g par jour, la leucocyturie dans 62 % des cas et l'hématurie chez 50 % des patients.
L'atteinte extra-rénale était retrouvée chez 82% des patients touchant les différents organes (Figure 1).
La biopsie rénale réalisée chez 82% des patients a objectivé une néphropathie tubulo-interstitielle (NTI) dans 86% avec un granulome rénal chez 35% des patients (Figure 2). Une atteinte glomérulaire était retrouvée chez 4 patients à type d'une glomérulonéphrite membrano-proliférative dans un cas, deux cas d'une hyalinose segmentaire et focale et un cas d'une ischémie glomérulaire.

La corticothérapie était instaurée chez 76% des patients et la durée moyenne de traitement était de 12.8 ± 8 mois.

L'amélioration de la fonction rénale était notée chez 58% des patients, tandis que 42% soit 5 patients ont gardé une insuffisance rénale chronique (IRC) dont 2 au stade d'IRC stade 5 dialysés.

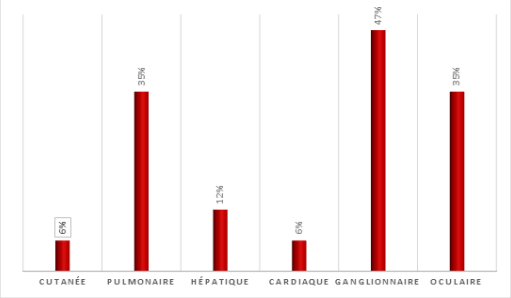

Figure 1 : Répartition des patients en fonction de type de l'atteinte extra-rénale.

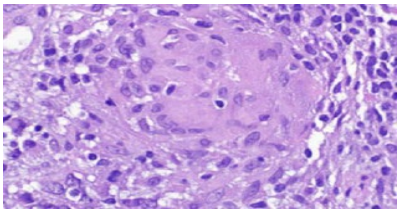

Figure 2 : Granulome rénal sans nécrose caséeuse.

Discussion

L'atteinte rénale est une localisation peu fréquente de la sarcoïdose, sa prévalence est de 10 à 20 % [1].
La NTI représente 74 % à 85 % des atteintes rénales au cours de la sarcoïdose [2] . La présence de granulomes est spécifique, mais ne sont retrouvés que dans 20 à 40 % des cas [3] .
Les atteintes glomérulaires sont rare, probablement d'origine immunologique [4] .
Le traitement de référence est la corticothérapie prolongée avec une durée totale entre 18 et 24 mois. D'autres traitements immunosuppresseurs peuvent être proposés pour certaines formes[5].

Conclusion

Malgré sa rareté, l'atteinte rénale peut être révélatrice de la sarcoïdose, elle peut conditionner le pronostic et aboutir à une IRC.

Références

[1] Berliner AR, Haas M, Choi MJ. Sarcoidosis: the nephrologist's perspective. Am J Kidney Dis 2006;48:856–70.
[2] Lo¨ffler C, Lo¨ffler U, Tuleweit A, Waldherr R, Uppenkamp M, Bergner R. Renal sarcoidosis: epidemiological and follow-up data in a cohort of 27 patients. Sarcoidosis Vasc Diffuse Lung Dis 2015;31:306–15.
[3] Agrawal V, Crisi GM, D'Agati VD, Freda BJ. Renal sarcoidosis presenting as acute kidney injury with granulomatous interstitial nephritis and vasculitis. Am J Kidney Dis 2012;59:303–8.
[4] Kettritz R, Goebel U, Fiebeler A, Schneider W, Luft F. The protean face of sarcoidosis revisited. Nephrol Dial Transplant 2006;21:2690–4.
[5] Londner C, Zendah I, Freynet O, Carton Z, Dion G, Nunes H, et al. Traitement de la sarcoïdose. Rev Med Interne 2011;32:109–13.

Contact: safaeboughlala3@gmail.com